

# CADERNO DE QUESTÕES



HOSPITAL DE  
CLÍNICAS  
PORTO ALEGRE RS

## MISSÃO INSTITUCIONAL

*Prestar assistência de excelência e referência com responsabilidade social, formar recursos humanos e gerar conhecimentos, atuando decisivamente na transformação de realidades e no desenvolvimento pleno da cidadania.*

## EDITAL N.º 05/2013 DE PROCESSOS SELETIVOS

# PS 51 - MÉDICO I (Hematologia Pediátrica)

Nome do Candidato: \_\_\_\_\_

Inscrição n.º: \_\_\_\_\_ - \_\_\_\_\_



Fundação de Apoio da Universidade Federal do Rio Grande do Sul



## HOSPITAL DE CLÍNICAS DE PORTO ALEGRE

### EDITAL N.º 05/2013 DE PROCESSOS SELETIVOS

#### GABARITO APÓS RECURSOS

##### PROCESSO SELETIVO 51

##### MÉDICO I (Hematologia Pediátrica)

01.	C	11.	A
02.	B	12.	D
03.	E	13.	C
04.	E	14.	D
05.	A	15.	B
06.	B	16.	A
07.	A	17.	B
08.	E	18.	D
09.	B	19.	D
10.	E	20.	C



HOSPITAL DE  
**CLÍNICAS**  
PORTO ALEGRE RS

# INSTRUÇÕES

- 1 Verifique se este CADERNO DE QUESTÕES corresponde ao Processo Seletivo para o qual você está inscrito. Caso não corresponda, solicite ao Fiscal da sala que o substitua.
- 2 Esta PROVA consta de **22** (vinte e duas) questões, assim distribuídas: **20** (vinte) questões objetivas, valendo 0,25 ponto cada, e **duas** (2) questões dissertativas, valendo 2,50 pontos cada.
- 3 Caso o CADERNO DE QUESTÕES esteja incompleto ou apresente qualquer defeito, solicite ao Fiscal da sala que o substitua.
- 4 Para cada questão objetiva, existe apenas **uma** (1) alternativa correta.
- 5 Preencha com cuidado a FOLHA DE RESPOSTAS e responda às questões dissertativas diretamente no CADERNO DE RESPOSTAS, evitando rasuras. Eventuais marcas feitas na FOLHA DE RESPOSTAS, a partir do número 21, serão desconsideradas.
- 6 **O candidato deverá responder à Prova Escrita Objetiva/Dissertativa, utilizando-se de caneta esferográfica de tinta azul, fabricada em material transparente. Não será permitido o uso de lápis, lapiseira/grafite e/ou borracha e de caneta que não seja de material transparente durante a realização da Prova.** (conforme subitem 7.15.2 do Edital de Abertura)
- 7 Durante a prova, não será permitida ao candidato qualquer espécie de consulta a livros, códigos, revistas, folhetos ou anotações, nem será permitido o uso de telefone celular, transmissor/receptor de mensagem ou similares e calculadora.
- 8 Ao terminar a prova, o candidato deverá entregar a FOLHA DE RESPOSTAS e o CADERNO DE RESPOSTAS ao Fiscal da sala.
- 9 A duração da prova é de **três horas (3h)**, já incluído o tempo destinado ao preenchimento da FOLHA DE RESPOSTAS e à elaboração das respostas das questões dissertativas no CADERNO DE RESPOSTAS. Ao final desse prazo, a FOLHA DE RESPOSTAS e o CADERNO DE RESPOSTAS serão **imediatamente** recolhidos.
- 10 **O candidato somente poderá se retirar da sala de Prova uma (1) hora após o seu início. Se quiser levar o Caderno de Questões da Prova Escrita Objetiva/Dissertativa, o candidato somente poderá se retirar da sala de Prova uma hora e meia (1h30min) após o início. O Candidato não poderá anotar/copiar o gabarito de suas respostas de Prova.**
- 11 **Após concluir a prova e se retirar da sala de prova, o candidato somente poderá se utilizar de sanitários nas dependências do local de prova, se for autorizado pela Coordenação do Prédio e estiver acompanhado de um Fiscal.** (conforme subitem 7.15.7 do Edital de Abertura)
- 12 A desobediência a qualquer uma das recomendações constantes nas presentes instruções poderá implicar a anulação da prova do candidato.

**Boa Prova!**

**01.** Com relação aos distúrbios de coagulação, determinados exames auxiliam na diferenciação entre coagulação intravascular disseminada (CIVD) e discrasia sanguínea por hepatopatia. Quanto aos exames indicados nesse caso, observe os itens abaixo.

- I - Tempo de protrombina
- II - Fibrinogênio
- III- Fator von Willebrand

Quais estão corretos?

- (A) Apenas I.
- (B) Apenas II.
- (C) Apenas III.
- (D) Apenas II e III.
- (E) I, II e III.

**02.** Paciente com 40 dias de vida, sem intercorrências na gestação ou perinatais, mantinha-se assintomático em casa. Realizou vacina de rotina e apresentou hematoma local, volumoso. Evoluindo para choque hipovolêmico, foi internado em UTI, recebendo transfusão de concentrados de hemácias e plasma devido anemia e alteração da coagulação. Com melhora clínica, recebeu alta, após 2 dias, com exames normais. Após 3 semanas, retorna à Emergência em anasarca, com taquipneia e discreta tiragem subcostal, sem febre, sem quadro clínico sugestivo de infecção. O radiograma de tórax mostra infiltrado intersticial. Os exames de sangue apresentaram hemoglobina (Hb) 6,5 g/dL; leucócitos totais 6540/mm<sup>3</sup> com diferencial normal; plaquetas 342000/mm<sup>3</sup>; creatinina 0,3 g/dL; albumina 1,8 g/dL; bilirrubina total 2,5 g/dL; bilirrubina direta 0,3 g/dL; TGO/ALP 42 UI; TGP/ALT 21 UI; TP/RNI 1,7; TTPA de 34 segundos (controle 33 segundos). Assinale a alternativa que indica o provável diagnóstico do paciente.

- (A) Galactosemia
- (B) Mucoviscidose
- (C) Hemocromatose neonatal
- (D) Drepanocitose
- (E) Síndrome velocardiofacial

**03.** Considere os marcadores abaixo.

- I - CD3
- II - CD19
- III- Mieloperoxidase

Quais, segundo a classificação atual da Organização Mundial de Saúde (OMS), são, isoladamente, fortes o suficiente para definir linhagem celular para classificação de leucemias?

- (A) Apenas I.
- (B) Apenas II.
- (C) Apenas III.
- (D) Apenas I e II.
- (E) Apenas I e III.

**04.** Sobre a doença falciforme é **INCORRETO** afirmar que

- (A) as manifestações clínicas costumam aparecer a partir do segundo semestre de vida.
- (B) o exame de *Doppler* cerebral é importante nas decisões terapêuticas, quanto à prevenção de doença vascular cerebral.
- (C) a hemoglobinopatia SC faz parte das doenças que compreendem a doença falciforme.
- (D) leucocitose e trombocitose são fatores de risco para crises álgicas.
- (E) a expectativa de vida do paciente com anemia falciforme é igual a da população geral.

**05.** Em relação ao padrão genético da Anemia de Fanconi, é correto afirmar que

- (A) a sua transmissão, ligada ao cromossoma X, está associada à mutação do gene *FANCB*.
- (B) a mutação do gene *FANCD1/BRCA2* é a mais frequentemente encontrada.
- (C) o gene *FANCA* está localizado no cromossoma 9q22.3.
- (D) as células ou linhagens celulares dos pacientes são fenotipicamente dependentes e variáveis de acordo com o grupo de complementação do gene *FANCC*.
- (E) pacientes com mutação do gene *FANCC* apresentam as alterações hematológicas mais tardiamente.

**06.** Qual exame melhor define o diagnóstico de anemia aplásica adquirida?

- (A) Neutrófilos abaixo de 500/mm<sup>3</sup>.
- (B) Biópsia de medula óssea com hipocelularidade.
- (C) Medulograma com hipocelularidade da série eritroide, mieloide e megacariocítica.
- (D) Teste DEB (diepoxibutano) negativo.
- (E) Cariótipo de medula óssea normal.

**07.** Menino de 4 anos é encaminhado por otorrinolaringologista por apresentar alteração no coagulograma, na avaliação laboratorial pré-cirúrgica. Apresenta hemograma, incluindo contagem de plaquetas, normal, TP 78% INR 1,01 e TTPA 51 segundos (controle 30 segundos). Considerando a investigação laboratorial inicial desse caso, qual Fator abaixo **NÃO** é necessário dosar?

- (A) Fator VII.
- (B) Fator VIII.
- (C) Fator IX.
- (D) Fator XI.
- (E) Fator XII.



**08.** Menina de 8 anos, portadora de leucemia mieloide aguda, em tratamento quimioterápico de intensificação, apresenta febre de 38,9°C. Seu hemograma indica neutrófilos 100/mm<sup>3</sup>. Está em uso de fluconazol, em dose profilática, há 1 semana. Após realização de hemocultura e urocultura, qual anti-infeccioso abaixo deve ser iniciado?

- (A) Meropenem.
- (B) Anfotericina B.
- (C) Voriconazol.
- (D) Vancomicina.
- (E) Cefepime.

**09.** Menino de 5 anos, portador de hemofilia A severa, refere dor e edema no tornozelo direito há 2 horas. Exame físico compatível com hemartrose leve nessa articulação. Peso corporal é 19 kg. Qual dosagem de Fator VIII liofilizado deverá ser prescrita?

- (A) Fator VIII 190 UI EV.
- (B) Fator VIII 285 UI EV.
- (C) Fator VIII 570 UI EV.
- (D) Fator VIII 950 UI EV.
- (E) Fator VIII 1900 UI EV.

**10.** Considere os testes imuno-hematológicos abaixo.

- I - Tipagem ABO direta e reversa
- II - Tipagem Rh(D)
- III- Pesquisa de anticorpos antieritrocitários irregulares (PAI)

Quais se constituem testes obrigatórios para a qualificação do doador de sangue, segundo os critérios do Ministério da Saúde do Brasil?

- (A) Apenas I.
- (B) Apenas I e II.
- (C) Apenas I e III.
- (D) Apenas II e III.
- (E) I, II e III.

**11.** São complicações tardias, descritas em sobreviventes de leucemia linfocítica aguda, **EXCETO**:

- (A) hiperpigmentação cutânea.
- (B) obesidade.
- (C) cardiopatia.
- (D) redução da densidade óssea.
- (E) segunda neoplasia.

**12.** Menino de 8 anos, em investigação de petéquias e equimoses, apresenta hemograma com Hb 10,9 g/dL, hematócrito (Ht) 33%, volume corpuscular médio (VCM) 81 fl, leucócitos 7800/mm<sup>3</sup>, neutrófilos 3900/mm<sup>3</sup>, linfócitos 3600/mm<sup>3</sup> e plaquetas 8.000/mm<sup>3</sup>. Ao exame físico, apresenta gengivorragia leve e áreas esbranquiçadas na mucosa oral, linfonodos cervicais palpáveis com menos de 2 cm, fígado palpável 1 cm abaixo do rebordo costal direito e sem baço palpável. Na avaliação da pele, observam-se equimoses e petéquias nos membros inferiores e tronco e leve pigmentação reticular mais presente em dorso. Qual a hipótese diagnóstica mais provável?

- (A) Púrpura trombocitopênica imune.
- (B) Leucemia linfocítica aguda.
- (C) Anemia de Fanconi.
- (D) Disceratose congênita.
- (E) Síndrome de Shwachman-Diamond.

**13.** Criança com plaquetopenia (plaquetas 9.000/mm<sup>3</sup>) é avaliada na Emergência. O provável diagnóstico é de púrpura trombocitopênica imune. Os pais informam que são Testemunhas de Jeová e que não consentirão terapia que inclua componentes ou derivados do sangue. Qual a melhor conduta frente a esse caso?

- (A) Recusar atendimento.
- (B) Acionar o Conselho Tutelar.
- (C) Iniciar corticoterapia e informar a família quanto aos riscos associados à patologia e seu tratamento.
- (D) Solicitar retirada da guarda dos pais e iniciar imunoglobulina EV.
- (E) Transfundir plaquetas na ausência dos pais.

**14.** A presença de corpúsculos de Howell-Jolly, na avaliação de um esfregaço de sangue periférico, é sugestiva de:

- (A) leucemia mieloide aguda.
- (B) deficiência de G6PD (Glicose 6 Fosfato - Desidrogenase).
- (C) hemoglobinúria paroxística noturna.
- (D) asplenia.
- (E) anemia megaloblástica.

**15.** Qual afirmativa abaixo está **INCORRETA** a respeito do Termo de Consentimento Livre e Esclarecido (TCLE)?

- (A) É parte integrante da relação do médico/hospital com o paciente.
- (B) Tem por objetivo isentar o profissional de culpa em caso de eventual erro médico.
- (C) Deve informar o paciente, de forma clara e precisa, sobre o procedimento hospitalar ou terapêutico a que será submetido.
- (D) Deve descrever os riscos e possíveis desconfortos associados aos procedimentos, especialmente os de maior frequência ou gravidade.
- (E) Deve incluir campos específicos para nome do representante legal, quando o participante for legalmente incapaz, especificando o vínculo familiar ou legal, assinatura e data.

**16.** Paciente de 15 anos, submetido a transplante de célula-tronco hematopoiética alogênico há 35 dias, refere disúria e urina avermelhada. Recebeu condicionamento com bussulfano e ciclofosfamida e apresenta critérios de pega hematopoiética no 18º dia após o procedimento. Segue em uso de ciclorsporina, aciclovir e fluconazol profiláticos. Qual a melhor conduta inicial?

- (A) Prescrever hiper-hidratação endovenosa.
- (B) Suspender ciclorsporina.
- (C) Transfundir concentrado de plaquetas.
- (D) Prescrever prednisona 2mg/kg.
- (E) Prescrever ganciclovir 10 mg/kg.

**17.** Mesmo de uso pouco frequente em nossa realidade, o cariótipo tumoral é uma ferramenta importante tanto na definição diagnóstica quanto no diagnóstico diferencial de neoplasias da infância. Isso é especialmente verdade em relação aos linfomas, que podem ser de difícil diagnóstico para o patologista. Em relação aos linfomas anaplásicos de grandes células, a translocação mais frequente é:

- (A) t(2;17).
- (B) t(2;5).
- (C) t(2;8).
- (D) t(8;14).
- (E) t(8;22).

**18.** A asparaginase é uma enzima bacteriana que tem papel importante no tratamento das leucemias agudas e linfomas linfoblásticos. Em relação a essa medicação, é correto afirmar que

- (A) a asparaginase pode ser usada por via oral, além da via parenteral.
- (B) a dose de pico atingida através da administração intramuscular é a mesma atingida através da administração endovenosa.
- (C) a principal toxicidade está ligada às coagulopatias causadas por essa medicação.
- (D) a asparaginase tem um efeito seletivo antileucêmico.
- (E) não existe associação entre o uso de asparaginase e toxicidade neurológica, como sonolência ou desorientação.

**19.** Menino de 12 anos é avaliado na Emergência com sinais de disfunção respiratória. A radiografia de tórax mostra volumosa massa mediastinal e derrame pleural. Em relação ao manejo inicial, é correto afirmar que

- (A) o paciente deve ser levado imediatamente ao bloco cirúrgico para biópsia tumoral.
- (B) é necessário proceder a uma biópsia de medula óssea na Emergência.
- (C) o paciente deve iniciar imediatamente com corticoterapia em dose plena, devido ao risco de síndrome de lise tumoral.
- (D) o derrame pleural deve ser drenado, sob sedação, e enviado para estudo citológico e bacteriológico com urgência.
- (E) não deve ser iniciado nenhum tratamento enquanto não houver o resultado do exame anatomopatológico.

**20.** Em relação ao Linfoma de Burkitt na infância, é correto afirmar que

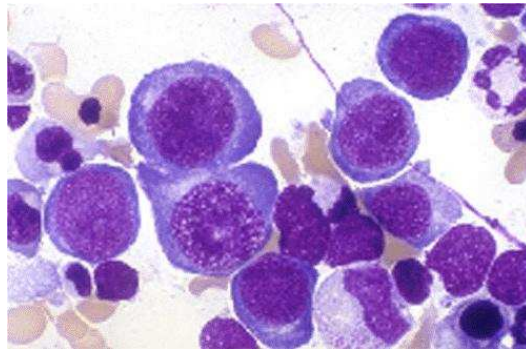
- (A) o local mais frequentemente comprometido pelo Linfoma de Burkitt esporádico é o mediastino anterior.
- (B) meninas são mais frequentemente atingidas.
- (C) historicamente, a ciclofosfamida é o agente quimioterápico mais ativo nessas neoplasias.
- (D) o risco de síndrome de lise tumoral é baixo nesses pacientes.
- (E) o uso da radioterapia em associação com a quimioterapia melhora a sobrevida desses pacientes.

**Instrução:** Responda às questões de números **21** e **22** no CADERNO DE RESPOSTAS, de forma dissertativa, atendo-se ao solicitado em cada uma delas.

**21.** Paciente feminina, com 2 meses de vida, apresenta palidez cutânea, taquicardia e baço palpável 2 cm abaixo do rebordo costal esquerdo. Na anamnese, a mãe relata que o pai e dois tios apresentaram anemia na infância, que foi corrigida após esplenectomia. O eritrograma apresenta Hb 6,2 g/dl, Ht 19%, VCM 90 fl, CHCM 34 g/dL, HCM 30 pg e RDW 19%; bilirrubina total 3,4 g/dL e bilirrubina direta 0,4 g/dL. Considerando o caso apresentado, responda:

- quais dificuldades podem estar presentes para estabelecer o diagnóstico laboratorial definitivo?
- qual o provável diagnóstico?
- qual o mecanismo fisiológico para as alterações apresentadas?
- qual a conduta indicada?

**22.** Menino de 3 anos de idade, em acompanhamento com a nefrologia por proteinúria, apresenta Hb 8,3 g/dl, Ht 24%, VCM 115 fl, CHCM 33 g/dL, HCM 31 pg e RDW 18% e leucócitos totais 2300 /mm<sup>3</sup>, neutrófilos 700/mm<sup>3</sup>, eosinófilos 50/mm<sup>3</sup>, basófilos 20/mm<sup>3</sup>, linfócitos 1530/mm<sup>3</sup>; plaquetas 100.000/mm<sup>3</sup>; Desidrogenase láctea (DHL) 2000 U/L. A avaliação morfológica do medulograma apresenta a seguinte imagem:



Considerando os dados acima, responda:

- qual o provável diagnóstico?
- que exames corroboram sua hipótese diagnóstica? Justifique sua resposta.
- qual a conduta mais adequada a ser tomada nesse caso?